FOLIA PHARMACOTHERAPEUTICA FÉVRIER 2022

Effets indésirables oculaires liés aux médicaments administrés par voie orale - Partie 1 : Cornée et chambre antérieure de l'œil

De nombreux médicaments administrés par voie orale (et exceptionnellement d'autres voies systémiques) peuvent affecter les structures de l'œil et les fonctions visuelles à des degrés divers. Dans certains cas, l'apparition de symptômes oculaires doit donc inciter à évaluer la liste de médicaments du patient. En général, ces symptômes sont réversibles ou peuvent être traités par des médicaments ou par chirurgie. Dans quelques cas, l'atteinte ophtalmologique peut être définitive. Une surveillance régulière ou l'arrêt immédiat du traitement en cause peut s'avérer nécessaire.
Cet article est la première partie d'une série d'articles traitant des effets indésirables oculaires liés aux traitements systémiques. Cette première partie aborde les effets indésirables que peuvent avoir certains médicaments sur la cornée et la chambre antérieure de l'œil, et comment les prendre en charge.
Les classes suivantes sont abordées :
- Médicaments à effet anticholinergique
- Biphosphonates
- Amiodarone et hydroxychloroquine
- Phénothiazines
- Corticostéroïdes

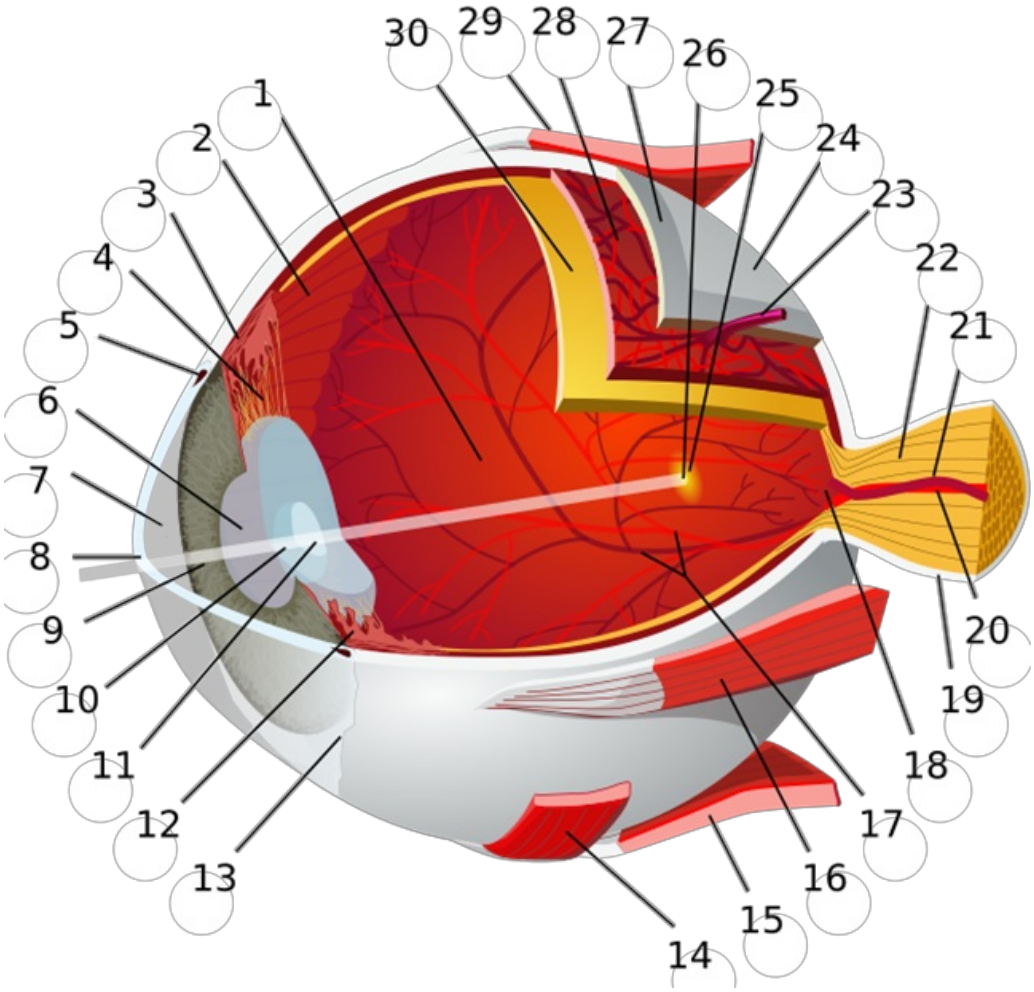

© « Eye-diagram no circles border » Chabacan[1]
1. chambre postérieure (contenant le corps vitré), 2. ora serrata, 3. muscle ciliaire, 4. ligament suspenseur, 5. canal de Schlemm, 6. pupille, **7. chambre antérieure (remplie d'humeur aqueuse)**,
8. cornée, 9. iris, 10. capsule du cristallin, 11. noyau du cristallin, 12. corps ciliaire, 13. conjonctive,
14. muscle oblique inférieur, 15. muscle droit inférieur, 16. muscle droit médial, 17. veines et artères de la rétine, 18. papille optique ou point aveugle, 19. dure-mère, 20. artère centrale de la rétine, 21. veine centrale de la rétine, 22. nerf optique, 23. veine vortiqueuse, 24. tissu conjonctif, 25. macula, 26. fovéa, 27. sclère, 28. choroïde, 29. muscle droit supérieur, 30. rétine.

Médicaments à effet anticholinergique

Voir Répertoire, Intro.6.2.3.

Effets indésirables

Les anticholinergiques et les médicaments à effet anticholinergique provoquent une relaxation des muscles ciliaires, ce qui peut entraîner des symptômes temporaires de **vision floue** résultant d'une diminution de la capacité d'accommodation[2].

En s'opposant à l'action du système nerveux parasympathique, les anticholinergiques diminuent la production de larmes, ce qui peut entraîner des symptômes de **sécheresse oculaire**. Voir aussi les Folia de mai 2021 : « Sécheresse oculaire d'origine médicamenteuse ».

Le risque de **glaucome aigu à angle fermé suite à une dilatation de la pupille** est majoré chez les patients ayant un glaucome connu ou présentant un risque accru de glaucome. Les médicaments à effet anticholinergique sont contre-indiqués chez ces patients[3].

Envisagez un diagnostic de glaucome aigu en présence d'une combinaison des symptômes suivants : douleur oculaire, perception des halos visuels lumineux, nausées et vomissements[2].

Stratégie de prise en charge

En cas de troubles de l'accommodation et de sécheresse oculaire, un examen ophtalmologique de routine n'est nécessaire que si les symptômes persistent après l'arrêt du traitement ou si le traitement anticholinergique ne peut pas être interrompu. Dans ce dernier cas, l'administration de larmes artificielles peut être utile en cas de sécheresse oculaire. (Voir aussi Folia de mai 2020 : « La prise en charge de la sécheresse oculaire »).

En cas de suspicion de glaucome aigu, le patient doit être immédiatement orienté vers un ophtalmologue et le médicament en cause doit être arrêté.

Bisphosphonates

Effets indésirables

Les bisphosphonates peuvent exceptionnellement entraîner des inflammations oculaires telles que :**conjonctivite, épisclérite, sclérite, kératite et uvéite**, qui sont surtout associées à une douleur et une rougeur dans l'œil quelques semaines après l'initiation du traitement. Dans de très rares cas, cela peut entraîner une **fonte sclérale progressive (ou scléromalacie perforante) et cornéenne**, résultant de la dégradation des protéines induite par certaines cellules inflammatoires[2].

La majorité des effets indésirables signalés avec les bisphosphonates concernaient des réactions inflammatoires. Ces réactions survenaient en moyenne 3 semaines après le début du traitement.
Envisagez le diagnostic de kératite en présence d'une combinaison des symptômes ou signes suivants : douleur oculaire, photophobie, baisse de l'acuité visuelle, rougeur conjonctivale et coloration des lésions lors du test à la fluorescéine.
Envisagez le diagnostic de sclérite en présence d'une combinaison des symptômes ou signes suivants : douleur oculaire, rougeur (partielle ou totale) de la sclère, souvent chémosis, parfois aspect gris-bleu de la sclère et baisse de l'acuité visuelle.

Stratégie de prise en charge

Si une sclérite ou une kératite est suspectée, il convient de prévoir immédiatement un examen ophtalmologique et d'instaurer un traitement.

Les légers symptômes inflammatoires disparaissent souvent à l'arrêt du traitement et réapparaissent fréquemment lorsque le traitement est repris. En cas de symptômes gênants, il faut envisager d'arrêter le traitement ou d'orienter le patient vers un ophtalmologue si le traitement ne peut pas être interrompu. Dans certains cas, l'ophtalmologue instaure alors un traitement à court terme par corticostéroïdes topiques ou oraux si l'état inflammatoire est très grave[2].

Amiodarone et hydroxychloroquine

Effets indésirables

Aussi bien l'amiodarone que l'hydroxychloroquine peuvent provoquer des dépôts cornéens, ce qui peut entraîner une **kératopathie**. Cette pathologie est généralement asymptomatique. Certains cas sont toutefois associés à une photophobie ou des troubles visuels qui nécessitent une orientation vers un ophtalmologue.

Amiodarone : pathologie généralement asymptomatique, symptômes possibles : photophobie et perception de halos. **Dans une étude[4],** un examen avec lampe à fente a révélé des anomalies cornéennes chez 103 des 105 patients traités à l'amiodarone pendant trois mois à sept ans. Les dépôts cornéens augmentaient avec l'augmentation de la dose d'amiodarone et diminuaient lorsque la dose était réduite. Seuls 12 des 103 patients ont signalé des symptômes oculaires. Trois patients rapportaient une photophobie, 2 patients percevaient des halos, et 1 patient rapportait une vision floue. Aucun patient n'a présenté une perte de vision imputable à l'utilisation d'amiodarone. L'amiodarone a été arrêtée chez 16 patients. Après sept mois, les anomalies cornéennes avaient complètement disparu chez ces patients. Dans cette étude, on estime qu'un examen ophtalmologique de routine n'est donc pas nécessaire chez les patients sans symptômes oculaires. Le RCP mentionne toutefois qu'un examen ophtalmologique régulier est nécessaire (voir plus loin).
Hydroxychloroquine : pathologie souvent asymptomatique, moins de 50 % des patients affectés se plaignent de symptômes visuels tels que photophobie, perception des halos visuels lumineux ou vision floue. Une kératopathie peut apparaître dans les semaines qui suivent le début du traitement. Elle est complètement réversible après l'arrêt du traitement et n'est généralement pas considérée comme une contre-indication à la poursuite du traitement[5].

Stratégie de prise en charge

Amiodarone :
Dans diverses sources, un bilan ophtalmologique est seulement recommandé en présence de symptômes. Dans le RCP un examen ophtalmologique régulier est conseillé, indépendamment de la présence ou de l'absence d'effets indésirables oculaires. En présence de troubles oculaires, le traitement médicamenteux sera éventuellement arrêté, en concertation avec le médecin traitant[2,6].

Hydroxychloroquine :
La présence d'une kératopathie ne justifie pas un examen ophtalmologique régulier, sauf en cas de perte de vision ou de symptômes visuels gênants. En cas de traitement prolongé, il est recommandé d'effectuer régulièrement un examen ophtalmologique en raison du risque accru de rétinopathie[2]. (Voir Répertoire, 9.2.2) (Voir Folia de juin 2012 : « Atteinte de la cornée et rétinopathie avec la chloroquine et l'hydroxychloroquine »)

Phénothiazines

Effets indésirables

Les phénothiazines bien que de moins en moins utilisées ont un**effet anticholinergique** et peuvent provoquer les effets indésirables abordés dans le point « Médicaments à effet anticholinergique ». A côté des phénothiazines, il y a plusieurs psychotropes (antidépresseurs et antipsychotiques) qui ont une composante anticholinergique qui exposent aux risques cités dans le premier paragraphe.

Les phénothiazines peuvent entraîner le développement d'une **kératopathie épithéliale** et, dans de très rares cas, un **œdème cornéen**[7]. Les troubles oculaires causés par l'**œdème cornéen,** tels qu'une baisse de l'acuité visuelle, peuvent être permanents si le traitement n'est pas interrompu rapidement.
La kératopathie épithéliale ne provoque normalement pas de symptômes visuels et elle est réversible après l'arrêt du traitement[2].

À fortes doses, les phénothiazines peuvent également entraîner une pigmentation anormale des paupières, de la conjonctive et de la cornée.

Stratégie de prise en charge

En cas d'**œdème cornéen**, susceptible d'entraîner une perte de vision irréversible, le traitement doit être arrêté immédiatement. Si des symptômes visuels gênants apparaissent, il est recommandé d'orienter le patient d'urgence vers un spécialiste[2].

Corticostéroïdes

Effets indésirables

Dans de rares cas, les corticostéroïdes peuvent provoquer une élévation de la pression intraoculaire et un glaucome, avec un tableau clinique très similaire à celui d'un glaucome aigu : douleur oculaire, halos, nausées et vomissements. Ce risque dépend de la voie d'administration et de la posologie, et est le plus élevé en cas d'usage ophtalmique. Le risque est également majoré chez les personnes ayant un glaucome à angle ouvert connu[2].

Envisagez un diagnostic de glaucome aigu en présence d'une combinaison des symptômes suivants : douleur oculaire, perception des halos visuels lumineux , nausées et vomissements.
Le risque de glaucome aigu dépend de la voie d'administration du médicament. Le risque est le plus élevé en cas d'injection péri-oculaire de préparations dépôt, et il est moins élevé avec les gouttes ophtalmiques et les préparations à usage local sur la peau autour de l'œil. Le risque est le plus faible avec les préparations administrées par voie systémique ou inhalées.
Le risque de glaucome augmente avec la puissance et la dose du corticostéroïde.
L'élévation de la pression intraoculaire se manifeste généralement dans les semaines qui suivent le début du traitement par corticostéroïdes, parfois plus tardivement. Après 1 an de traitement, l'élévation de la pression intraoculaire est généralement encore réversible, mais au-delà, ce n'est souvent plus le cas[2].

Stratégie de prise en charge

Un examen ophtalmologique doit être effectué régulièrement chez les patients présentant un risque accru de glaucome à angle ouvert ou en cas d'utilisation prolongée de corticostéroïdes dans ou autour de l'œil. Si des problèmes oculaires surviennent pendant le traitement, il est recommandé d'orienter le patient vers un ophtalmologue.

Sources

1 Eye-diagram_no_circles_border. Chabacano; https://commons.wikimedia.org/wiki/File:Eye-diagram_no_circles_border.svg CC BY-SA 3.0
2 Ahmad R, Mehta H. The ocular adverse effects of oral drugs. Australian Prescriber. 2021;44(4):129. doi:10.18773/austprescr.2021.028
3 Y L, W B. Drug-induced acute angle closure glaucoma. Current opinion in ophthalmology. 2007;18(2):129-33. doi:10.1097/ICU.0b013e32808738d5
4 Ingram DV, Jaggarao NS, Chamberlain DA. Ocular changes resulting from therapy with amiodarone. The British Journal of Ophthalmology. 1982;66(10):676. doi:10.1136/bjo.66.10.676
5 Hn B. Ophthalmologic considerations and testing in patients receiving long-term antimalarial therapy. The American journal of medicine. 1983;75(1A):25-34. doi:10.1016/0002-9343(83)91267-6
6 Nederland Z. Farmacotherapeutisch Kompas. Accessed January 18, 2022. https://www.farmacotherapeutischkompas.nl/bladeren/preparaatteksten/a/amiodaron
7 S R, Jc Y. Ocular adverse effects of common psychotropic agents: a review. CNS drugs. 2010;24(6):501-26. doi:10.2165/11533180-000000000-00000

Martindale: The complete drug reference. Consulté pour la dernière fois le 18/01/2022.

Colophon

Les *Folia Pharmacotherapeutica* sont publiés sous l'égide et la responsabilité du *Centre Belge d'Information Pharmacothérapeutique* (Belgisch Centrum voor Farmacotherapeutische Informatie) a.s.b.l. agréée par l'Agence Fédérale des Médicaments et des Produits de Santé (AFMPS).

Les informations publiées dans les *Folia Pharmacotherapeutica* ne peuvent pas être reprises ou diffusées sans mention de la source, et elles ne peuvent en aucun cas servir à des fins commerciales ou publicitaires.

Rédacteurs en chef: (redaction@cbip.be)

T. Christiaens (Universiteit Gent) et
Ellen Van Leeuwen (Universiteit Gent).

Éditeur responsable:

T. Christiaens - Nekkersberglaan 31 - 9000 Gent.